口腔外科臨床シリーズ

「臨床的によく似た口腔疾患の鑑別：Q&A形式で確かめてみましょう」

第1回

歯肉に発生した潰瘍性病変

大分大学医学部歯科口腔外科学講座
助教　吉岡　俊一
講師　高橋　喜浩

症例1．81歳　男性

口腔内所見：左下顎第２大臼歯舌側歯肉に10×５㎜大、弾性軟、境界明瞭で表面肉芽様の腫瘍性病変を認めた(**図１**)。左下顎第２大臼歯は動揺を認めた。

X線所見:デンタルX線写真において、左下顎第２大臼歯の歯根周囲に比較的境界明瞭な骨透過像を認めた（**図２**）。

図１．症例１の口腔内写真。左下顎第２大臼歯舌側に病変を認める（↓）。

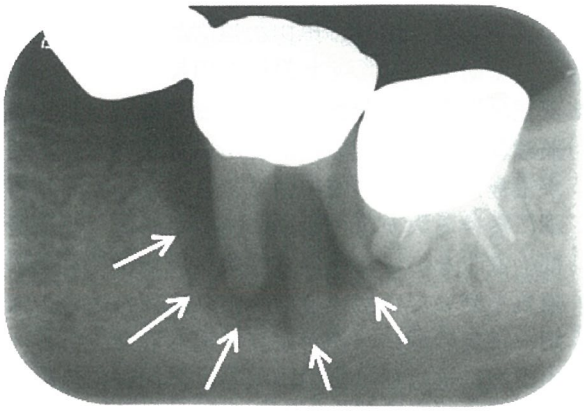

図２．症例１のデンタルX線写真。比較的境界明瞭な骨吸収像を認める（↓）。

症例2．69歳　女性

口腔内所見：右下顎第１大臼歯舌側歯肉に18×11㎜大、弾性硬、境界明瞭、表面顆粒状の腫瘍性病変を認めた（**図３**）。

X線所見:パノラマX線写真において、右下顎第１大臼歯の歯根周囲に境界不明瞭なびまん性の骨吸収像を認めた（**図４**）。

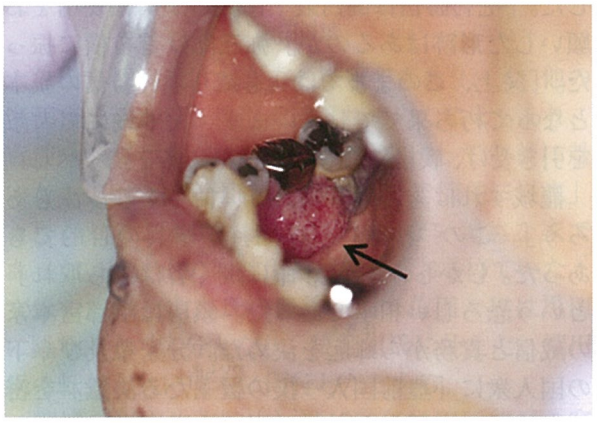

図３．症例２の口腔内写真。右下顎第１大臼歯舌側に病変を認める（↓）。

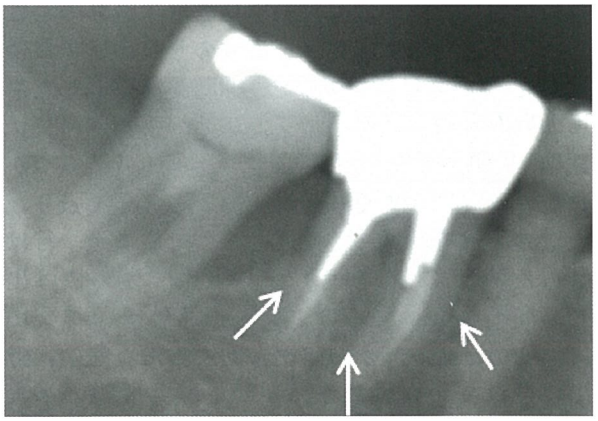

図４．症例２のパノラマX線写真。右下顎第１大臼歯部分を拡大。びまん性の骨吸収を認める（↓）。

Question

症例１、２は、それぞれどのような疾患でしょうか？

選択肢：

1．歯肉癌
2．周辺性エナメル上皮腫
3．エプーリス
4．内歯ろう
5．辺縁性歯周炎

Answer

症例１：辺縁性歯周炎
症例２：歯肉癌

症例１および２の臨床所見は一見するととてもよく似ています。一般的に歯肉癌は、発生初期は無症状で、引き続き生じる歯肉腫脹、歯牙動揺を初発症状として自覚することが多いとされています。その初期臨床像から歯肉炎、辺縁性歯周炎、褥創性潰瘍との鑑別が困難であることが多くあります。この２症例の場合、病変表面の性状と骨吸収の状態が異なっています。症例１では、病変部の歯根周囲に境界明瞭な骨吸収像を認めます（**図２**）。一方、症例２では、第２大臼歯周囲には比較的境界明瞭な水平的骨吸収を認めますが、第１大臼歯周囲には、一見すると見逃してしまいそうなくらいのびまん性の骨吸収が見られます。この２点が大きな鑑別点となります。実際の治療においては、症例１では、悪性腫瘍を否定できなかったため生検を行っています。病理組織学的検査の結果は、肉芽組織の診断で辺縁性歯周炎と診断しました。その後、抜歯を行っています。一方、症例２では、生検を施行し、扁平上皮癌の診断を得た後、全身麻酔下に口腔内から下顎骨辺縁切除術を施行しました。術後、機能障害もなく経過良好です。

このように、下顎歯肉癌で多く見られる肉芽型、潰瘍型の初期臨床像は、それぞれ辺縁性歯周炎、義歯による褥創性潰瘍との鑑別が困難なことが多くあります。また、口腔癌はその腫瘤周囲に弾性硬の硬結を触知しますが、歯肉癌の場合、顎骨が近接しており、軟部腫瘍のような腫瘍周囲の硬結を触知しにくいのも特徴の一つです。さらに、歯肉癌は、その解剖学的特徴のため、早期から隣接する顎骨に進展し骨の破壊・吸収を生じます。X線所見では圧迫型、虫食い型に分類されますが、一般的には、びまん性で境界不明瞭な骨吸収像をとることが多くなっています（**図４**）。しかし、骨が境界明瞭に圧迫性の骨吸収像を示す場合、辺縁性歯周炎でみられる水平性および垂直性の歯槽骨吸収像と類似していることから、辺縁性歯周炎の臨床診断で抜歯や消炎処置が行われ、契機に急速に腫瘤が増大し、癌と気付く場合もあります（**図５、６**）。このように進行した場合、顎骨切除や再建術が必要となり治療が難しくなり、術後の機能障害も大きくなります。

図５．右下顎歯肉扁平上皮癌症例（ミラー像）。

図６．右下顎歯肉扁平上皮癌症例。

乳頭腫などの良性腫瘍性病変や白板症などの前癌病変が疑われる場合、急速な増大傾向にある腫瘤を認める場合などでは、外科的侵襲を加えることなく口腔外科への紹介をする方が良いと考えます。また、抜歯後に通常とは異なる経過をたどる場合も注意が必要と考えます。日常診療において抜歯時に大量の不良肉芽組織を認めた場合や抜歯後治癒不全で再掻爬を行った場合など組織採取できた場合は、病理組織学的検査を行うようにするとよいと考えます。

エプーリスとは歯肉部に生じた良性の限局性腫瘤の総称として使用されており、多くは炎症性もしくは反応性の増殖物（**図7**）で、真の腫瘍であることは多くありません。好発部位は上顎前歯部です。臨床的にエプーリスと診断される歯肉の腫瘤には組織学的に多彩な所見を示します。一方、歯肉癌、肉腫、転移性腫瘍がエプーリスと似た腫瘤を形成することもあり注意が必要です。

図7．左上顎歯肉エプーリス症例。

周辺性エナメル上皮腫とは、口腔粘膜上皮または歯肉の歯堤遺残から発生するエナメル上皮腫の稀な発症形態によるものです。好発部位は下顎前歯～小臼歯部の舌側歯肉と報告が多くあります。無痛性で外向性増殖を示す弾性硬の腫瘤であり、表面粘膜は正常もしくは顆粒状を示し、色調もピンク色、赤色から暗赤色と多彩な所見を呈します。X線所見は病変下の顎骨吸収を認めないか軽度の圧迫性骨吸収像を認める程であることが多いとされています。稀な疾患であり、臨床所見から周辺性エナメル上皮腫を診断するのは困難です。診断には病理組織学的検査が不可欠です。

内歯ろうは、慢性の歯周炎を起因として歯肉に排膿路として形成されます。ろう孔がはっきりしている場合は、あまり間違えることはありませんが、ろう孔や歯に症状がない場合に腫瘤性病変と見間違うことがあります。良性腫瘍の臨床診断で切除し、再発してきたと紹介されることがあります。切除時に病理組織学的検査を行えば、確実な診断を得ることができると思います。

このように歯肉に見られる病変は、多彩な所見を示し、臨床所見での鑑別診断が困難なことも多くあります。臨床的に診断がつかず経過観察した場合、１～２週間程度で改善せず変化がない場合や増悪する場合は、漫然と経過観察を続けるのではなく、是非、口腔外科へご紹介いただきたいと思います。また、日常診療において抜歯などの外科処置時に組織がとれた場合には、積極的に病理組織学的検査を行うことが良いと考えています。